

## 鏡視下腎尿管全摘術について

<目的> 腎盂腫瘍または尿管腫瘍に対し腎尿管全摘・膀胱壁の一部を合併切除します。

<診断名> 腎盂腫瘍または尿管腫瘍

<腎盂尿管腫瘍について>

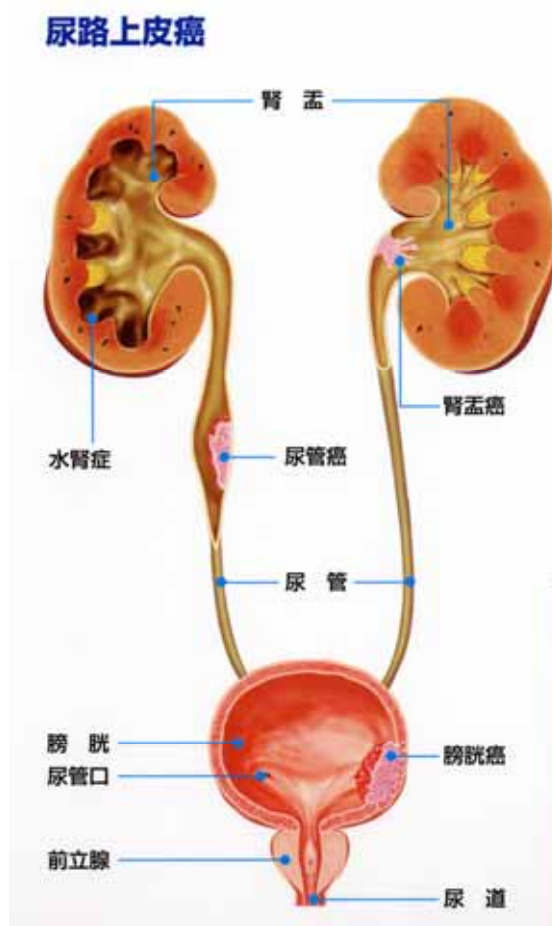
腎盂とは腎臓のなかでも尿の流れる部分で腎実質とは区別されます（腎実質から発生した腫瘍は腎腫瘍といいます）。尿は腎盂から尿管を通して膀胱まで流れていきます。この尿の流れを総称して尿路といい、この尿路に発生した腫瘍を場所により腎盂尿管腫瘍または尿路上皮腫瘍、膀胱腫瘍と表現します。

尿路に発生した腫瘍は、一般に尿路上皮腫瘍といいます。腎盂尿管腫瘍（悪性）が疑われる場合はこの手術が適応になります。レントゲン検査や内視鏡検査でも腫瘍の形が見えなくても、尿細胞診で陽性にでるなど尿路に腫瘍の存在が疑われる場合（上皮内癌が疑われる）も適応に含まれます（摘出後の病理検査で腫瘍が検出されない可能性も否定できません）。

<術式の選択について>

腎臓を遊離し尿管と一緒に膀胱まで追っていき膀胱壁の一部と一緒に摘出します。腫瘍の位置や大きさに応じてリンパ節を摘出します。

腎盂腫瘍の場合は副腎も同時に摘出することがあります。腎臓および上部から中部尿管の遊離には従来から行われていた開放手術と鏡視下手術（後腹膜鏡）の方法があります。鏡視下手術は、カメラ（内視鏡）や器具（鉗子）を体を開けた小さな穴（ポート）に挿入し、腎および上部から中部尿管の遊離を行います。下部尿管の遊離および膀胱壁の一部の切除は同側の下腹部を切開し開放手術で行います（通常、最後に腎臓を体外へ取り出すための大きさの傷で行われます）。これらの手術方法は腫瘍の大きさや場所などにより決定します。状態によっては選択できない場合もあります。開放手術および鏡視下手術（後腹膜鏡）の場合の傷の位置は担当医にお尋ね下さい。



### <腹腔鏡（後腹膜鏡）手術の利点と欠点>

腹腔鏡（後腹膜鏡）を用いた手術は開放手術に比べ傷の大きさが小さく目立ちません。傷が小さいので術後の痛みが軽減されます。カメラ（内視鏡）や器具（鉗子）を挿入する穴（ポート）の位置が固定されているため、内視鏡や鉗子の方向が限定されます。手が直接使えません。従って、開放手術に比べ手術操作が制限されます。手術時間は開放手術より長い傾向があります。出血があった場合、比較的少量の出血でも視野が得られなくなります。出血が多かったり周囲臓器の損傷があった場合は、通常の開放手術に切り替える必要があります。癒着などで手術自体が困難であったり、時間がかかりすぎる場合にも躊躇なく従来の開放手術に切り替えます。

### <合併症>

#### a) 出血：

すべての手術に共通する合併症です。腎臓は腹腔内の大血管（大動脈、大静脈）と直接つながっている臓器です。血管の損傷により多量に出血した場合は輸血が必要になります。またアルブミンも必要になります。

現在使用されている血液は日赤がボランティアから献血で得られたものを使用しています。感染性疾患（肝炎やエイズなど）がないことを検査で確認していますが、感染早期には検査で検出できなかったり、将来新たな病気が発見される可能性があります。しかし出血量が多い場合は、脳や重要な臓器に酸素を送る赤血球を補わなければなりません。手術中は麻酔科医師の判断で輸血が行われます。宗教上その他の理由で輸血を拒否される場合はあらかじめ担当医へお知らせください。

#### b) 周囲臓器損傷：

手術操作中に周囲臓器が損傷されることがあります。後腹膜内での手術ですが、癒着などの影響で腹膜が損傷、開放すると腸、肝臓、膵臓、脾臓など腹腔内の臓器も損傷する可能性があります。脾臓からの止血が困難な場合摘出が必要になる可能性もあります。内視鏡で修復困難な場合は開放手術へ切り替える必要があります。術中、手術終了時に臓器損傷の有無を確認して終了しますが、術中に発見されず術後に症状が出現して初めてわかることもあると報告されています。最も怖いのは腸の損傷により腹膜炎を併発したケースです。術後に腹膜炎が疑われた場合は開腹手術も含めた処置が必要になります。その他、横隔膜を損傷する可能性もあります。

#### c) 術後感染

術後、細菌などによる感染が起きる場合があります。術創の感染や肺炎などが起こり得ます。MRSA（メチリシリン耐性黄色ブドウ球菌）など多剤耐性菌は当院でも検出されることがあります。感染防止のための数々の措置をとっています。しかし、日本人の15%がすでにこの菌を保有しているといわれ、100%防止できる手段はありません。

## d) 尿管口の損傷

膀胱壁を摘出したり修復する際に、摘出する側と反対の尿管口を損傷したり縫合閉鎖してしまう可能性も否定できません。十分に確認をするように心がけています。

- e) 皮下気腫、空気塞栓 手術中は炭酸ガスを後腹膜腔内に送って（気腹）後腹膜腔内で鉗子を動かすスペースを作っています。この炭酸ガスの一部が皮下に漏れ出ると新雪を踏みしめたようなプチプチとした触感が残ります。これは自然に吸収され改善します。手術中に比較的大きな血管損傷があった場合に炭酸ガスが血管内に入り、肺などの血管の中でガスが蓋をするように血液の流れを阻害することがあると報告されています。程度により呼吸（肺でのガス交換）や血液循環に影響する場合がありますと報告されています。

## f) 直接手術に関連しない合併症

術前の検査で異常が認められなくても、まれに脳梗塞、心筋梗塞、狭心症、肺梗塞など主として高齢者に多い血管疾患が発症することがあります。これはいつでも誰でも起こりうるものがたまたま入院中に発症したものです。手術を直接の原因とするものではありません。ただし、緊張や血圧の変化、安静などが誘因となっているかもしれません。術中の安静により血管内に血栓ができる可能性が指摘されています（深部静脈血栓）。特に足（下腿以下）に発生しやすいため、血栓形成を防止する目的で弾性ストッキングの着用と術中は専用ポンプを使用して下肢をマッサージしています。

まれに術後に創の部分から脱腸が起こることがあります。

## &lt; 一般的術後経過 &gt;

術後数日で立位、歩行可能です。腸の動きに問題なければ飲水など経口摂取を開始します。術後2 - 3日までは感染がなくても38度程度の発熱がみられることがあります。膀胱の安静のため、術後1週間程度尿道にカテーテルを留置します。

## &lt; 麻酔について &gt;

麻酔は麻酔科医師に依頼しています。硬膜外麻酔という細い管を背中から入れ、少しずつ痛みを緩和する薬剤を注入する方法と、全身麻酔を併用する場合があります。

## &lt; 別的手段 &gt;

腎臓摘出の部分を鏡視下手術（腹腔鏡、後腹膜腔鏡）で行う方法があります。上皮内癌が疑われる場合はBCGの注入または灌流という方法があります。

## &lt; 実施しない場合の予後 &gt;

腫瘍の進行に伴い、転移や尿路の通過障害が起こります。周囲へ浸潤した場合は背部痛などが起こることが予想されます。

<その他>

摘出されたものを病理検査に提出します。その結果で追加の治療(全身化学療法(抗癌剤)など)を行うことがあります。また、後に膀胱内に再発することがありますので、外来で定期的に膀胱鏡検査を行います。

膀胱壁から離断するときに腫瘍細胞がばらまかれ、この部分に再発する危険性も否定できません。また、非常にまれですがポート部(鉗子を挿入した穴)に再発したという報告もあります。

イラストは「泌尿器科アトラスボード(吉田 修監修、バイエル薬品提供)」より転載  
2013年1月 亀田メディカルセンター 泌尿器科